



Imagens em Endocrinologia

Paraganglioma Secretor com Apresentação Atípica



id Filipa Cardoso ^{a,*}, Sara Barbosa ^a, André Rebelo Matos ^a, Rita Valente ^a

^a Centro Hospitalar Universitário Lisboa Central, Lisboa, Portugal

INFORMAÇÃO SOBRE O ARTIGO

Historial do artigo:

Received/ Recebido: 2023-09-03

Accepted/Aceite: 2023-10-07

Ahead of Print: 2024-01-05

© Autor (es) (ou seu (s) empregador (es)) e Revista SPEDM 2023. Reutilização permitida de acordo com CC BY-NC. Nenhuma reutilização comercial.

© Author(s) (or their employer(s)) and SPEDM Journal 2023. Re-use permitted under CC BY-NC. No commercial re-use.

Palavras-chave:

Paraganglioma;
Rubor.

Secreting Paraganglioma with Atypical Presentation

Keywords:

Flushing;
Paraganglioma.

Apresentamos o caso de uma mulher, 47 anos, sem antecedentes pessoais e familiares relevantes, nem medicação habitual, pós-menopáusia há 4 anos, com episódios nos últimos dois meses de calor e rubor facial (*flushing*), após o exercício físico. Exame objectivo: síndrome de Horner; sem outras alterações. Estudo complementar relevante: normetanefrina em urina de 24 horas aumentada (1077,5 µg/mL; referência:162-527 µg/mL); tomografia computadorizada (TC) cervical identificando lesão expansiva em topografia correspondente a tumor de Pancoast; ressonância magnética (RM) sugestiva de paraganglioma (Fig.1); cintigrafia com metaiodobenzilguanidina marcada com iodo-123 (123I-MIBG), tumor com captação do radiofármaco e sem lesões à distância. Submetida a excisão cirúrgica, a histologia confirmou a suspeita diagnóstica. Clinicamente, constatou-se regressão de *flushing* e

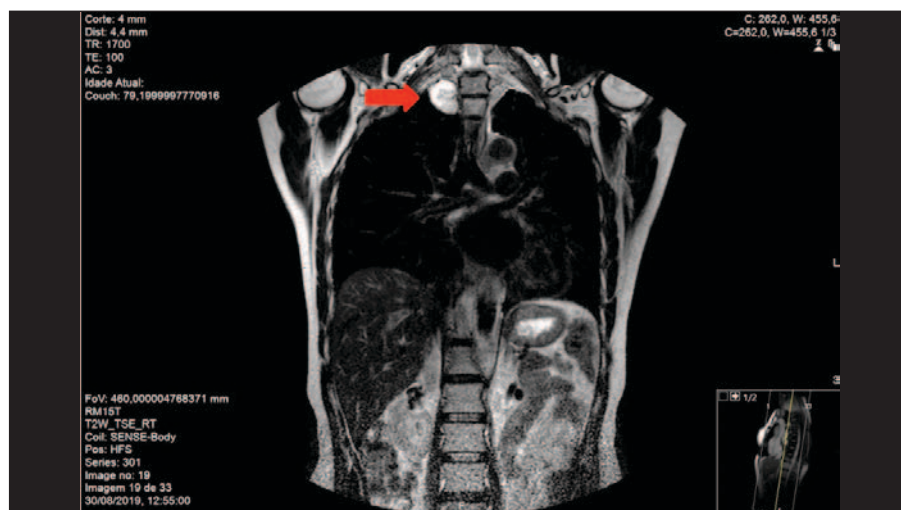


Figura 1. Ressonância magnética (T2; coronal): lesão expansiva capsulada, de morfologia arredonda, com 3,6 cm de diâmetro, em localização mediastínica posterior direita, com comportamento de sinal sugestivo de paraganglioma.

* Autor Correspondente / Corresponding Author.

E-Mail: filipa_cardoso_90@hotmail.com (Filipa Cardoso)

Centro Hospitalar Universitário Lisboa Central, Rua José António Serrano, 1150-199 Lisboa, Portugal

<https://doi.org/10.26497/ie230041>

1646-3439/© 2023 Sociedade Portuguesa de Endocrinologia, Diabetes e Metabolismo. Publicado por Sociedade Portuguesa de Endocrinologia, Diabetes e Metabolismo. Este é um artigo Open Access sob uma licença CC BY-NC (<https://creativecommons.org/licenses/by-nc/4.0/>).

síndrome de Horner. Por a doente ter abandonado a consulta não foram realizados testes genéticos.

Paragangliomas são tumores neuroendócrinos raros que se originam nos paraganglios do sistema nervoso autônomo, com potencial de metastização heterogêneo, e que podem ou não secretar catecolaminas.¹⁻³ Cerca de 30%-35% dos casos são hereditários, com alterações predisponentes descritas em pelo menos 19 genes.¹⁻⁴ As suas manifestações clínicas são diversas, por vezes incipientes, e resultam de efeitos catecolaminérgicos (paroxismos de hipertensão arterial, palpitações, cefaleias, sudorese, palidez) ou compressivos (onde se incluem lesões da via óculo-simpática, como a síndrome de Horner).^{2,4} O *flushing* é uma apresentação rara, cujo mecanismo permanece incerto.⁵ Os testes genéticos são aconselhados em todos os casos. A identificação de uma mutação permite ajustar o tratamento e seguimento do doente e rastrear os familiares portadores da mesma alteração genética.¹⁻⁴ Quando secretores, o diagnóstico envolve doseamento de metanefrinas fracionadas plasmáticas e/ou em urina de 24 horas, TC ou RM.^{1,2} Os exames de imagem funcional (como cintigrafia com 123I-MIBG) são particularmente úteis no estudo de metástases.^{1,2} Geralmente, a cirurgia é o tratamento preferencial, devendo ser precedida de medicação alfa e beta-bloqueante, devido ao risco de instabilidade hemodinâmica potencialmente fatal² (que, felizmente, não ocorreu no caso reportado). Em doentes não candidatos a cirurgia, outras terapêuticas - sem potencial de cura definitiva - poderão ser consideradas (radioterapia, terapia radiometabólica, quimioterapia).¹

O seguimento clínico-laboratorial e/ou imagiológico deve manter-se a longo-prazo (pelo menos, durante 10 anos) devido à possibilidade de recorrência tardia.¹

Contributorship Statement / Declaração de Contribuição:

FC, SB: Pesquisa literatura, tratamento da imagem, escrita do texto, revisão e aprovação final.

ARB, RV: Revisão crítica e aprovação final.

FC, SB: Literature research, image processing, text writing, proofreading and final approval.

ARB, RV: Critical review and final approval.

Responsabilidades Éticas

Conflitos de Interesse: Os autores declaram a inexistência de conflitos de interesse na realização do presente trabalho.

Fontes de Financiamento: Não existiram fontes externas de financiamento para a realização deste artigo.

Confidencialidade dos Dados: Os autores declaram ter seguido os protocolos da sua instituição acerca da publicação dos dados de doentes.

Consentimento: Consentimento do doente para publicação obtido.

Proveniência e Revisão por Pares: Não comissionado; revisão externa por pares.

Ethical Disclosures

Conflicts of Interest: The authors have no conflicts of interest to declare.

Financing Support: This work has not received any contribution, grant or scholarship.

Confidentiality of Data: The authors declare that they have followed the protocols of their work center on the publication of data from patients.

Patient Consent: Consent for publication was obtained.

Provenance and Peer Review: Not commissioned; externally peer reviewed.

References / Referências

1. Plouin PF, Amar L, Dekkers OM, Fassnacht M, Gimenez-Roqueplo AP, Lenders JW, et al. European Society of Endocrinology Clinical Practice Guideline for long-term follow-up of patients operated on for a pheochromocytoma or a paraganglioma. *Eur J Endocrinol.* 2016;174:G1-G10. doi: 10.1530/EJE-16-0033.
2. Neumann HPH, Young WF Jr, Eng C. Pheochromocytoma and Paraganglioma. *N Engl J Med.* 2019;381:552-65. doi: 10.1056/NEJMra1806651.
3. Asa SL, Mete O, Perry A, Osamura RY. Overview of the 2022 WHO Classification of Pituitary Tumors. *Endocr Pathol.* 2022;33:6-26. doi: 10.1007/s12022-022-09703-7.
4. Benn DE, Robinson BG, Clifton-Bligh RJ. 15 years of paraganglioma: clinical manifestations of paraganglioma syndromes types 1-5. *Endocr Relat Cancer.* 2015;22:T91-103. doi: 10.1530/ERC-15-0268.
5. Huguot I, Grossman A. Management of endocrine disease: Flushing: Current Concepts. *Eur J Endocrinol.* 2017;177:R219-29. doi: 10.1530/EJE-17-0295.