

# Hiperplasia supra-renal congénita e mielolipoma adrenal – relação causal ou accidental? *Congenital adrenal hyperplasia and adrenal myelolipoma - incidental or causal relationship?*

Alexandra Vieira<sup>1</sup>, Isabel Paiva<sup>2</sup>, Jacinta Santos<sup>3</sup>, Márcia Alves<sup>1</sup>, Francisco Carrilho<sup>4</sup>,  
Manuela Carvalheiro<sup>5</sup>

<sup>1</sup> Interna do Internato Complementar de Endocrinologia, Hospitais da Universidade de Coimbra

<sup>2</sup> Assistente Hospitalar Graduado, Hospitais da Universidade de Coimbra

<sup>3</sup> Assistente Eventual, Hospitais da Universidade de Coimbra

<sup>4</sup> Chefe de Serviço de Endocrinologia, Hospitais da Universidade de Coimbra

<sup>5</sup> Directora do Serviço de Endocrinologia, Diabetes e Metabolismo, Hospitais da Universidade de Coimbra, e Professora da Faculdade de Medicina da Universidade de Coimbra.

**Correspondência:** Alexandra Vieira · Serviço de Endocrinologia, Diabetes e Metabolismo · Hospitais da Universidade de Coimbra · Praceta Mota Pinto · 3000-175 COIMBRA · Portugal · alexandravieiracastro@hotmail.com

## RESUMO

Estão descritos na literatura 25 casos associando hiperplasia supra-renal congénita (HSRC) e mielolipoma. Este é um tumor raro, benigno, frequentemente localizado à supra-renal, formado por tecido adiposo e tecido hematopoiético maduro. A origem não é clara, tendo como teoria mais aceite a metaplasia de células reticuloendoteliais dos capilares sanguíneos, em resposta a infecções, stresse ou necrose. Num pequeno número coexiste hipersecreção de ACTH.

Os autores apresentam o caso de uma mulher de 56 anos, referenciada à consulta de Endocrinologia por virilização dos genitais externos. Apresentava baixa estatura, melanodermia, hirsutismo, alopecia androgénica e ambiguidade genital. Antecedentes relevantes: amenorreia primária; supra-renalectomia esquerda por mielolipoma com 12,5cm em 2007.

Os doseamentos hormonais apontaram para HSRC, de tipo virilizante simples (forma clássica). Este diagnóstico foi comprovado pelo estudo molecular que revelou presença em homozigotia da mutação g.999T>A, mutação grave, associada a actividade enzimática da 21-hidroxilase reduzida para 1-2% do normal.

Iniciou dexametasona 0,5mg/dia tendo apresentado melhoria progressiva, clínica e analítica. Apresentamos este caso pela sua singularidade: diagnóstico muito tardio de HSRC virilizante simples, numa doente com mielolipoma de grandes dimensões. Acredita-se que a hipersecreção prolongada de ACTH possa conduzir a alterações mielolipomatosas na supra-renal, mesmo quando secundária ao stresse crónico; esta teoria poderá ser clarificada pela pesquisa de receptores de ACTH nestes mielolipomas.

## PALAVRAS-CHAVE

Mielolipoma adrenal; Hiperplasia supra-renal congénita; Virilização.

## SUMMARY

*There are in the literature 25 reported cases involving congenital adrenal hyperplasia (CAH) and myelolipoma. This is a rare benign tumor, often located on the adrenal, consisting of mature adi-*

pose and hematopoietic tissues. Its origin is unclear; the most accepted theory is the occurrence of blood capillaries reticuloendothelial cells metaplasia, in response to infection, stress or necrosis. In a small number of cases ACTH hypersecretion coexists.

The authors present the case of a 56 years-old woman, referred to endocrinology due to external genitalia virilization. She presented short stature, melanodermia, hirsutism, androgenic alopecia and ambiguous genitalia. Relevant history: primary amenorrhea; left adrenalectomy for myelolipoma (12.5cm) in 2007.

The hormonal assays pointed to congenital adrenal hyperplasia (CAH), simple virilizing (classical form). This diagnosis was confirmed by molecular analysis that showed homozygous for g.999T>A severe mutation, associated with enzyme 21-hydroxylase activity reduced to 1-2% of normal.

Dexamethasone 0.5mg/day was started; she showed progressive improvement, clinical and analytical.

This is a very interesting case in terms of physiopathological correlation between a simple virilizing CAH and a large adrenal myelolipoma. This case reinforces the theory that a prolonged hypersecretion of ACTH can lead to myelolipomatous changes in adrenal gland. The finding of ACTH receptors in myelolipomas will be necessary to prove it.

#### KEYWORDS

Adrenal Myelolipoma; Congenital adrenal hyperplasia; Virilization.

## INTRODUÇÃO

Os mielolipomas da glândula supra-renal foram descritos pela primeira vez em 1905 por Grieke, mas somente em 1929 Oberling os denominou assim<sup>1</sup>. Os mielolipomas são frequentemente localizados à supra-renal, mas podem existir como massas solitárias em qualquer local<sup>2</sup>.

De entre os tumores da supra-renal os mielolipomas têm sido considerados relativamente raros, com incidência estimada em autópsias de 0,003% a 0,4%<sup>1-5</sup>; actualmente esta estimativa tem sido revista<sup>6,7</sup> considerando-se corresponderem a 1,5-9% dos incidentalomas adrenais<sup>8</sup>.

São tumores benignos<sup>2,7,9</sup> caracteristicamente não-funcionantes<sup>2</sup> e assintomáticos<sup>2</sup>, mas podem estar associados a distúrbios endócrinos, como doença de Addison<sup>10</sup>, ou podem coexistir com hiperplasia ou tumores secretores da glândula adrenal<sup>5,11,12</sup>.

São constituídos por tecido hematopoiético e tecido adiposo maduro<sup>2,6,7,9,10,13,14</sup>. A sua origem não é clara, tendo sido propostas

diferentes teorias<sup>6,15,16</sup>, como: desenvolvimento de restos de células-tronco, embolia de células da medula óssea, hematopoiese extramedular e, a mais aceite, metaplasia de células adrenocorticais em resposta a infecções, inflamação, stresse ou necrose<sup>4,5,14,17,18</sup>, devido a estimulação crónica pela ACTH<sup>7,10</sup>.

O possível papel da estimulação crónica da supra-renal é apoiado pela elevada incidência de mielolipomas e tumores adrenais em idosos<sup>19</sup>. Doença de Cushing, HTA, diabetes e obesidade estão frequentemente associados aos mielolipomas adrenais, podendo representar um estímulo para a supra-renal<sup>6,14</sup>. Pelo mesmo mecanismo, se especula se o estilo de vida contemporâneo indissociável do stresse e de dietas desequilibradas poderá ser implicado na patogénese destes tumores<sup>6</sup>.

A hiperplasia supra-renal congénita (HSRC) resulta de um erro inato do metabolismo do cortisol, transmitido geneticamente de forma autossómica recessiva<sup>20-25</sup>. Ocorre por deficiência de uma das enzimas

envolvidas na sua biossíntese: o cortisol é produzido na zona fasciculada, a partir do colesterol, por uma série de passagens enzimáticas interligadas. A enzima 21-hidroxilase (21-OH), pertencente ao grupo de enzimas do citocromo P450, é responsável pela conversão da progesterona em desoxicorticosterona e pela conversão de 17-hidroxi-progesterona (17-OHP) em 11-desoxicortisol<sup>24,26,27</sup>. A enzima 21-OH é codificada pelo gene *CYP21A2*, localizado no cromossoma 6p21.3<sup>28</sup>. A sua deficiência é causada por uma mutação deste gene<sup>24</sup>. Uma vez que a secreção de cortisol está diminuída, os níveis de ACTH aumentam (retrocontrolo negativo) motivando uma acumulação dos precursores substrato para a 21-hidroxilação<sup>23,26,29</sup> que são assim desviados para a via da síntese de androgéneos<sup>24,27,29,30</sup>, com elevação de androstenediona, testosterona, dihidrotestosterona e até dos estrogéneos (aromatizados periféricamente)<sup>24</sup>. Finalmente surge a hiperplasia do seu córtex<sup>23,24,29-31</sup>.

Este défice enzimático é a forma mais comum de HSRC, sendo responsável por cerca de 90%-95% dos casos<sup>22,24,26,28,30-38</sup>.

A associação da HSRC a mielolipomas foi relatada, até à data, em cerca de 25 casos<sup>9</sup>.

Os autores apresentam um caso de mielolipoma da supra-renal numa doente com HSRC, forma clássica, virilizante simples, cujo diagnóstico foi efectuado tardiamente.

## DESCRIÇÃO DO CASO CLÍNICO

MACRM, sexo feminino, 56 anos, solteira, doméstica, enviada à consulta de Endocrinologia em Outubro de 2009 por virilização dos genitais externos. Apresentava os seguintes antecedentes patológicos: meningite aos 8 anos, amenorreia primária, HTA, dislipidemia, osteoartropatia e supra-renalectomia em 2007 por mielolipoma com 12,5cm de diâmetro. Estava medicada com losartan 50mg + hidroclorotiazida 12,5mg id, bezafibrato

400mg id, carbonato de cálcio 1500mg + colecalciferol 400UI e diclofenac em caso de dores.

De entre os antecedentes familiares, destacam-se os seguintes: irmã de 43 anos, paraplégica por causa indeterminada e irmão falecido aos 8 anos por tétano.

Ao exame físico, a doente apresentava melanodermia, hirsutismo e alopecia androgénica. A tensão arterial era normal (TA: 136/68mmHg); altura: 141,2cm; peso: 60Kg; IMC de 30,2Kg/m<sup>2</sup>. Apresentava clitoromegália e coalescência dos pequenos lábios. O ionograma, função renal e hepática eram normais. A doente foi internada no serviço de Endocrinologia para esclarecimento do quadro clínico.

Os doseamentos hormonais estão descritos nos quadros I e II.

QUADRO I: Doseamentos hormonais (\*valores de referência para a menopausa)

	16/10/09	Valor referência
FSH (mUI/mL)	66	>34*
LH (mUI/mL)	21	>25*
Estradiol (pg/mL)	52	<14*
S-DHEA (µg/mL)	1,3	0,35-4,3
Δ4 – androstenediona (ng/mL)	44	0,5-3,4
11-desoxicortisol (ng/mL)	20	<8
17-OHP (ng/mL)	196	0,2-1,6
Testosterona total (ng/mL)	4,0	<0,9
ACTH (pg/mL)	490	9-52
Cortisol (µg/dL)	9,7	5-25
IGF-1 (ng/mL)	127	81-225
Prolactina (ng/mL)	10	<20
TSH (µUI/mL)	1,3	0,8-1,9
T4 livre (ng/dL)	1,3	0,8-1,9
Renina (µU/mL)	6770	7-76
Aldosterona (pg/mL)	302	40-310

QUADRO II: Doseamento de ACTH e cortisol às 8h e 24h

	ACTH	Cortisol
8h	372	11
24h	173	3,8

A doente foi submetida a prova de tetraacetideo (250 µg) com os seguintes doseamentos 1h após a estimulação: 17-OHP de 200ng/mL; 11-desoxicortisol de 23ng/mL;

FIGURA 1: RM hipófise

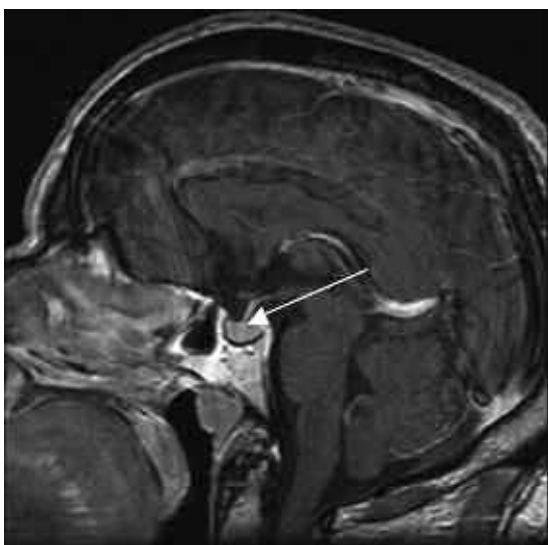
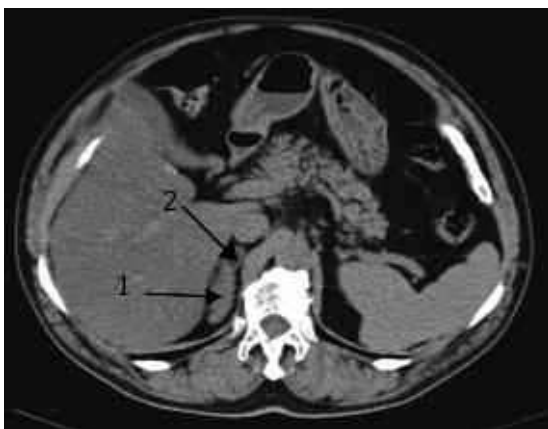

FIGURA 2: TC abdómen; 1 – Supra-renal direita hiperplasiada; 2 – adenoma



cortisol de 10µg/dL. Foi iniciada dexametasona 0,5mg/noite.

Realizou ecografia abdominal e pélvica que revelou fígado com infiltração esteatósica e quisto cortical simples com cerca de 21mm no terço médio do rim esquerdo; útero e anexos não foram visualizados.

A RM hipofisária (Fig 1) mostrou área nodular intra-hipofisária de aproximadamente 5mm, não se podendo excluir microadenoma.

A TC abdominal (Fig. 2) revelou ausência de supra-renal esquerda e supra-renal direita aumentada de tamanho, individualizando-se um nódulo de 15mm compatível com adenoma; revelou também esteatose

hepática difusa e quisto no rim esquerdo com 2,1cm.

O cariótipo foi normal: 46 XX. Foi efectuado o estudo molecular do gene *CYP21A2* que mostrou presença em homozigotia da mutação g.999T>A, mutação grave, associada a actividade enzimática da 21-hidroxilase reduzida para 1-2% do normal.

No seguimento em consulta de Endocrinologia, foi evidente melhoria clínica, tendo sido proposta a redução da dose de dexametasona para 0,25mg id. No entanto a doente manifestou queixas de astenia e algias generalizadas, mantendo 0,5mg id.

No quadro III apresentamos a evolução analítica.

QUADRO III: Evolução analítica

	18/12/09	22/10/10
11-desoxicortisol (ng/mL)	0,5	
17-OHP (ng/mL)	1,9	1,1
Testosterona total (ng/mL)	<0,2	0,1
ACTH (pg/mL)	7,0	5,3
Cortisol (µg/dL)	<1,0	<1,0
Renina (µU/mL)	4576	6870
Aldosterona (pg/mL)	292	403

## DISCUSSÃO

Apresentamos um caso de mielolipoma adrenal numa doente com HSRC por deficiência de 21-OH.

Tanto a clínica como os exames complementares de diagnóstico apontam para hiperplasia supra-renal congénita de tipo virilizante simples (forma clássica). A doente não apresentava desequilíbrios hidroelectrolíticos. A existência de um valor de cortisol sérico normal é justificada pela hipersecreção mantida de ACTH, a qual explica também a melanodermia (visto a ACTH e a MSH - *Melanocyte-Stimulating Hormone* - derivarem do mesmo precursor - pró-opiomelanocortina (POMC)). Para além disso, verificou-se elevação dos precursores que são substrato da enzima 21-OH com desvio para a síntese de androgéneos, motivando

os sinais clínicos de hiperandrogenismo (hirsutismo, virilização dos genitais externos, alopecia androgénica e baixa estatura por encerramento precoce das epífises), a presença de amenorreia primária e a atrofia dos genitais internos (documentada pela ecografia). Do mesmo modo, os níveis de aldosterona são normais (o que não acontece na HSRC, forma perdedora de sal) à custa da hipersecreção da renina, no sentido de ultrapassar o bloqueio enzimático. Após prova do tetracosactídeo não se verificou elevação significativa do cortisol dada a deficiência de 21-OH; para além disso não ocorreu aumento significativo da 17-OHP e do 11-desoxicortisol, já cronicamente elevados nesta enzimopatia.

A doente apresentou melhoria progressiva, clínica e analítica, após introdução da dexametasona. Apesar de não existirem estudos randomizados e controlados relativamente ao seguimento de diferentes modos de tratamento de HSRC em adultos, os glicocorticoides de maior duração de acção são usados muito frequentemente<sup>39</sup>.

No que refere ao mielolipoma, a nossa doente enquadra-se na média de idades habitual da sua ocorrência: na vida adulta, entre 41 e 84 anos (média de 62 anos), não havendo preferência por sexo<sup>2,14</sup>. Pelo contrário, no que se refere à localização, em que os casos descritos na literatura têm predomínio de localização na supra-renal direita<sup>6,14</sup>, a doente apresentada desenvolveu este tumor à esquerda. A razão desta lateralização é desconhecida. Os locais extra-adrenais para mielolipomas incluem o retroperitонеu, o tórax e a pelve<sup>12,14</sup>.

Os mielolipomas têm geralmente dimensões inferiores a 5 cm, são unilaterais e constituem um achado de autópsia ou de exames imagiológicos<sup>2</sup>. Podem adquirir grandes dimensões, sendo que o maior mielolipoma adrenal documentado na literatura pesava 6,0 Kg<sup>1,2</sup>.

A abordagem destes tumores deve ser individualizada<sup>6</sup>. Um tumor com diâmetro

inferior a 5cm e assintomático deve ser seguido cada 1-2 anos com controlo imagiológico<sup>6</sup>, nomeadamente por TC. Se a lesão for sintomática ou maior que 5cm, deve ser removida cirurgicamente, dada a possibilidade de rotura espontânea e hemorragia (com eventual desenvolvimento de choque hipovolémico)<sup>5,13,17,40</sup>, assim como para definição diagnóstica<sup>2,14,41</sup>.

O sintoma mais comum é a dor abdominal, que pode ser devida a hemorragia intratumoral, necrose tumoral ou compressão de órgãos adjacentes<sup>2</sup>. A maioria dos mielolipomas relatados na literatura foi submetida a cirurgia devido à suspeita de malignidade<sup>2</sup>.

O diagnóstico diferencial dos tumores lipomatosos da glândula adrenal inclui lipomas, mielolipomas, angiomiolipomas, teratomas e lipossarcomas<sup>2,17</sup>. Embora a TC seja o exame mais sensível para o diagnóstico de mielolipoma da supra-renal, uma vez que mostra uma massa encapsulada com densidade equivalente à do tecido adiposo<sup>9,13,42-44</sup>, não permite excluir malignidade<sup>44</sup>: o diagnóstico diferencial entre lipossarcoma e mielolipoma só é possível por meio de exame anatomopatológico<sup>2</sup>, sendo por isso necessário realizar cirurgia para total definição diagnóstica<sup>1,2,45</sup>.

Alguns autores recomendam a realização de punção aspirativa por agulha fina guiada por TC para confirmar o diagnóstico<sup>1,2,5</sup>, o que poderia ajudar na programação cirúrgica dos pacientes<sup>2</sup>; no entanto, perante a suspeita de lesão maligna, a citologia não deve ser realizada pelo risco de disseminação de células neoplásicas.

A origem dos mielolipomas é ainda desconhecida, mas várias teorias têm sido propostas: desenvolvimento de tecido mesenquimatoso residual nas supra-renais; metaplasia das células reticuloendoteliais como resultado de stresse crónico<sup>10,13</sup>; indução de hiperplasia adrenocortical nodular ou difusa, que posteriormente pode tornar-se autónoma devido a mutações oncogénicas no tecido<sup>9</sup>.



Na literatura são relatados casos de mielolipomas associados a disfunção endócrina<sup>2,11,46</sup>, acreditando-se que nesses casos o estímulo hormonal crónico do córtex da adrenal possa contribuir para o seu crescimento<sup>2</sup>. Alguns estudos indicam a ACTH como podendo ter um papel no desenvolvimento dos mielolipomas<sup>10,14</sup>, teoria apoiada pela sua elevada frequência relativa em doentes com HSRC<sup>9</sup>, Síndrome de Nelson<sup>9,10</sup> e doença de Addison<sup>9</sup>. Também a terapêutica inadequada de glicocorticóides no início da vida ou episódios frequentes de infecção são indicados como podendo levar a aumento crónico de ACTH, contribuindo para o desenvolvimento posterior de tumores adrenais<sup>13,47</sup>.

Possivelmente pelo mesmo mecanismo, tem-se verificado um aumento da prevalência de incidentalomas, em geral, da supra-renal em doentes com HSRC nomeadamente em casos de déficit de 21-OH, 17-hidroxilase (17-OH) e 11 $\beta$ -hidroxilase<sup>7,8,9,10,13,14,28,46,48,49</sup>. Jaresch *et al* encontraram massas adrenais em 83% dos doentes com HSRC e em 45% dos portadores heterozigóticos, prevalência muito elevada quando comparada com a população em geral<sup>8,13</sup>. É importante fazer ressaltar que a maioria destes doentes não estava medicada ou cumpria a medicação de modo muito irregular e, portanto, estiveram expostos durante muitos anos a níveis elevados de ACTH e andrógenos, os quais parecem induzir a transformação das células precursoras do córtex adrenal em células adiposas maduras<sup>7,9,10</sup>.

Ocasionalmente, os mielolipomas podem ocorrer concomitantemente com outras lesões das supra-renais, tais como adenoma cortical<sup>9,50</sup>, ganglioneuroma<sup>9,51</sup>, carcinoma<sup>9,52</sup>, feocromocitoma<sup>9,53</sup> ou HSRC<sup>9,54</sup>. Também ocorre metaplasia mielóide no córtex da supra-renal em doentes com queimaduras extensas e em doentes com neoplasias malignas, dois grupos que estão sujeitos a longos períodos de stresse intenso<sup>9,10</sup>.

Sendo as massas adrenais comuns nos

casos de HSRC, esta entidade não é descrita como uma causa comum de massas adrenais<sup>13</sup>. No entanto, deve ser incluída no seu diagnóstico diferencial<sup>13</sup>, particularmente quando existe suspeita clínica, devendo ser doseados ACTH, cortisol e 17-OHP<sup>13</sup>. A realização deste diagnóstico num doente com incidentaloma da supra-renal é importante dado o risco de insuficiência cortico-supra-renal aguda<sup>13,55</sup> em consequência de stresse intenso, nomeadamente motivado por intervenções cirúrgicas.

Desconhece-se se o tratamento substitutivo da insuficiência cortico-supra-renal interrompe o crescimento do tumor<sup>13</sup>. Rajput *et al* descreveram a evolução progressiva de uma destas lesões numa mulher com HSRC medicada com prednisolona, que cumpria a terapêutica de modo irregular, mantendo valores de 17-OHP e ACTH persistentemente elevados<sup>13,56</sup>.

Jaresch *et al* descreveram uma correlação positiva entre a idade dos doentes com HSRC, a idade de início de tratamento e o tamanho dos mielolipomas; os doentes mais velhos e os que não foram devidamente tratados durante um período mais longo apresentaram os maiores tumores<sup>9</sup>.

Até à data, foram relatados cerca de 25 casos de HSRC associados a mielolipomas<sup>9</sup>. A média de idade desses pacientes foi de 48 anos (23-82 anos). Em 19 casos (76%), foi associada a deficiência de 21-OH, em quatro (16%) a deficiência de 17-OH e em um (4%) à deficiência de 11 $\beta$ -hidroxilase<sup>9</sup>. O tamanho médio dos tumores foi de 12,4cm (1-43cm) sendo que em 10 casos (40%) existiam lesões bilaterais<sup>9</sup>.

Apesar da HSRC estar subdiagnosticada, tem sido mais frequentemente reportada em indivíduos do sexo masculino. No entanto, não existe dominância de género no que se refere a mielolipomas associados a HSRC descritos na literatura (13 mulheres e 12 homens)<sup>9</sup>. A grande maioria dos mielolipomas associados a HSRC está localizada na supra-renal; contudo existem descrições

da sua presença noutros locais, nomeadamente nos testículos<sup>9,57</sup>. Nos últimos anos, tem havido um aumento do número de casos descritos (12 na última década *versus* 13 entre 1975-1997)<sup>7,9,10,46,54,58-75</sup>, possivelmente pela maior acessibilidade de exames de imagem de alta resolução.

Selye e Stone induziram massas adrenais mielolipomatosas em ratos por injeção de extractos da adeno-hipófise<sup>10</sup>. A testosterona também causou transformação das células precursoras do córtex da supra-renal em células adiposas maduras sendo este efeito reforçado pela administração simultânea de extractos da adeno-hipófise<sup>10</sup>.

De acordo com estes dados, é provável que a secreção excessiva de ACTH ao longo do tempo na nossa doente tenha tido um papel estimulante no aparecimento do mielolipoma. Esta hipótese poderá ser clarificada em estudos futuros, quer pela demonstração de receptores de ACTH nestes tumores, quer pela reafirmação (ou não) de uma maior incidência dos mielolipomas em doentes com hipersecreção prolongada de ACTH.

## BIBLIOGRAFIA

1. Akamatsu H, Koseki M, Nakaba H, Sunada S, Ito A, Teramoto S, et al. Giant adrenal myelolipoma: report of a case. *Surg Today* 2004; 34(3):283-5.
2. Nal G, Agular L, Gimenez V. Mielolipoma gigante bilateral da glândula adrenal. *J Bras Patol Med Lab* 2007; 265-268.
3. Sanders R, Bissada N, Curry N, Gordon B. Clinical spectrum of adrenal myelolipoma: analysis of 8 tumors in 7 patients. *J Urol* 1995; 153(6): 1791-3.
4. Martín M, Romero J, Sánchez A, Millán I, Pabolaza L, Rodríguez J. Bilateral adrenal myelolipoma. *Urol Int* 1999; 62(4): 226-8.
5. Wrightson W, Hahm T, Hutchinson J, Cheadle W. Bilateral giant adrenal myelolipomas: a case report. *Am Surg* 2002; 68(6): 588-9.
6. Tyrizis S, Adamakis I, Migdalis V, Vlachodimitropoulos D, Constantinides C. Giant adrenal myelolipoma, a rare urological issue with increasing incidence: a case report. *Cases Journal* 2009, 2:8863.
7. John M, Menon S, Shah N, Menon P. Congenital adrenal hyperplasia 11 $\beta$ -hydroxylase deficiency: two cases managed with bilateral adrenalectomy. *Singapore Med J* 2009; 50(2): e68-e70.
8. Jaresch S, Kornely E, Kley H, Schlaghecke R. Adrenal incidentaloma and patients with homozygous or heterozygous congenital adrenal hyperplasia. *J Clin Endocrinol Metab* 1992; 74(3): 685-9.
9. Mermejo L, Junior J, Saggioro F, Junior S, Castro M, Moreira A, et al. Giant adrenal myelolipoma associated with 21-hydroxylase deficiency: unusual association mimicking an androgen-secreting adrenocortical carcinoma. *Arq Bras Endocrinol Metab* 2010; 54(4): 419-24.
10. Murakami C, Ishibashi M, Kondo M, Ohshiro S, Fujita M, Sato S, et al. Adrenal Myelolipoma Associated with Congenital Adrenal 21-Hydroxylase. *Internal Medicine* 1992; 31: 803-6.
11. Kalidindi R, Hattings L. Bilateral giant adrenal myelolipomas. *Abdom Imaging* 2006; 31(1): 125-7.
12. Patel V, Babalola O, Fortson J, Weaver W. Adrenal myelolipoma: report of a case and review of the literature. *Am Surg* 2006; 72(7): 649-54.
13. Nermoen I, Følling I, Vegge K, Larmo A, Nedrebø, Husebye E, et al. Two Adults with Adrenal Myelolipoma and 21-Hydroxylase Deficiency. *Case Reports in Medicine* 2009. Article ID 916891, 4 pages.
14. Suranagi V, Malur P, Bannur H, Davanageri R, Nerli R. Adrenal Myelolipoma- A Rare Case Report. *Al Ame en J Med Sci* 2009; 2(1): 87-89.
15. Vierna J, Laforga J. Giant adrenal myelolipoma. *Scand J Urol Nephrol* 1994, 28: 301-304.
16. Han M, Burnett A, Fishman E, Marshall F. The natural history and treatment of adrenal myelolipoma. *J Urol* 1997, 157: 1213-1216.
17. Lam K, LO C. Adrenal lipomatous tumors: a 30-year clinicopathological experience at single institution. *J Clin Pathol* 2001; 54: 707-12.
18. Meyer A, Behrend M. Presentation and therapy of myelolipoma. *Int J Urol* 2005, 12:239-243.
19. Yildiz L, Akpolat I, Erzurumlu K, Aydin O, Kandemir B: Giant adrenal myelolipoma: case report and review of the literature. *Pathol Int* 2000, 50:502-504.
20. Mao R, Nelson L, Kates R, Miller C, Donaldson D, Tang W et al. Prenatal diagnosis of 21-hydroxylase deficiency caused by gene conversion and rearrangements: pitfalls and molecular diagnostic solutions. *Prenat Diagn* 2002; 22: 1171-6.
21. Keegan C, Killeen A. An overview of molecular diagnosis of steroid 21-hydroxylase deficiency.

- J Mol Diagn 2001; 3:49-54.
22. Janzen N, Peter M, Sanders S, Steuerwald U, Terhardt M, Holtkamp U, et al. Newborn screening of congenital adrenal hyperplasia: additional steroid profiler using liquid chromatography-tandem mass spectrometry. *J Clin Endocrinol Metab* 2007; 92: 2581-9.
  23. Bento L, Ramos C, Gonçalves E, Mello M, Baptista M, Lemos-Marini S, et al. Hiperplasia adrenal congénita por deficiência da 21-hidroxilase, forma clássica: estudo da frequência em famílias de indivíduos afectados. *Rev Paul Pediatr* 2007;25:202-6.
  24. White P, Speiser P. Congenital adrenal hyperplasia due to 21-hydroxylase deficiency. *Endocr Rev* 2000; 21: 245-291.
  25. White P, Curnow K, Pascoe L. Disorders of steroid 11 $\beta$ -hydroxylase isozymes. *Endocr Rev* 1994; 15: 421-438.
  26. Speiser P, White P. Congenital adrenal hyperplasia. *N Eng J Med* 2003; 349: 776-788.
  27. White P. Congenital adrenal hyperplasia. *Best Pract Res Clin Endocrinol Metab* 2001; 15: 17-41.
  28. Takahashi S, Yamamoto S, Yamamoto A, Shincho M, Ka T, Inokuchi T, et al. 21-Hydroxylase Deficiency Presenting as an Adrenal Incidentaloma - Endocrinological Evaluation and Mutational Analysis. *The Endocrinologist* 2008; 18: 207-210.
  29. Wajnrajch M, New M. Defects of adrenal steroidogenesis. In: DeGroot LJ, Jameson JL. *Endocrinology*. 4ª edição. Philadelphia:WB Saunders. 2001,1721-36.
  30. New M. Extensive clinical experience – non-classical 21-hydroxylase deficiency. *J Clin Endocrinol Metab* 2006; 91: 4205-14.
  31. Lajic S, Nordenstrom A, Ritzén E, Wedwll A. Prenatal treatment of congenital adrenal hyperplasia. *Eur J Endocrinol* 2004; 151: 63-9.
  32. New M. An update of congenital adrenal hyperplasia. *Ann NY Med Acad Sci* 2004; 1038: 14-43.
  33. Merke D, Bornstein S. Congenital adrenal hyperplasia. *Lancet* 2005; 365: 2125-36.
  34. Forest M. Recent advances in the diagnosis and management of congenital adrenal hyperplasia due to 21-hydroxylase. *Hum Reprod Update* 2004; 10: 469-485.
  35. Bonfig W, Bechtold S, Schmdit H, Knorr D, Schwarz H. Reduced final height outcome in congenital adrenal under prednisone treatment: deceleration of growth velocity during puberty. *J Clin Endocrinol Metab* 2007; 92: 1635-9.
  36. Chiu R, Lau T, Cheung P, Gong Z, Leung T, Lo Y. Noninvasive prenatal exclusion of congenital adrenal hyperplasia by maternal plasma analysis: a feasibility study. *Clin Chem* 2002; 48: 778-780.
  37. Stewart P. The adrenal cortex. In: Kronenberg H, Melmed S, Polonsky K et al. *Williams Textbook of Endocrinology*. 11ª edição. Saunders Elsevier. 2008; 486-8.
  38. Bachega T, Brenha E, Billerbeck A, Marcondes J, Madureira G, Arnhold I, et al. Variable ACTH-stimulated 17-hydroxyprogesterone values in 21-hydroxylase deficiency carriers are not related to the different CYP21 gene mutations. *J Clin Endocrinol Metab* 2002; 87: 786-790.
  39. Speiser P, Azziz R, Baskin L, Ghizzoni L, Hensle T, Merke D, et al. Congenital adrenal hyperplasia due to 21-hydroxylase deficiency: an Endocrine Society Clinical Practice Guideline. *J Clin Endocrinol Metab* 2010; 95: 4133-60.
  40. Russell C, Goodacre B, vanSonnenberg E, Orihuela E. Spontaneous rupture of adrenal myelolipoma: spiral CT appearance. *Abdom Imaging* 2000, 25:431-434.
  41. Ares V. Adrenal myelolipoma Case report and bibliographic review. *Arch Esp Urol* 2006; 59(1): 71-73.
  42. Lezoche E, Guerrieri M, Crosta F, Paganini A, D'Ambrosio G, Lezoche G et al. Perioperative results of 214 laparoscopic adrenalectomies by anterior transperitoneal approach. *Surgical Endoscopy* 2008; 22 (2):522-526.
  43. Mansmann G, Lau J, Balk E, Rothberg M, Miyachi Y, Bornstein S. The clinically inapparent adrenal mass: update in diagnosis and management. *Endocr Rev* 2004; 25(2): 309-340.
  44. Lockhart M, Smith J, Kenney P. Imaging of adrenal masses. *Eur J Radiol* 2002; 41(2): 95-112.
  45. Valdes J. Adrenal myelolipoma: case report and bibliographic review. *Arch Esp Urol* 2006; 59(1): 71-73.
  46. Sakaki M, Izaki H, Fukumori T, Tawe R, Kishimoto T, Kanayama H. Bilateral adrenal myelolipoma associated with adrenogenital syndrome. *Int J Urol* 2006; 13(6): 801-2.
  47. Patocs A, Toth M, Barta C. Hormonal evaluation and mutation screening for steroid 21-hydroxylase deficiency in patients with unilateral and bilateral adrenal incidentalomas. *Eur J Endocrinol* 2002; 147 (3): 349-355.
  48. Hisamatsu H, Sakai H, Tsuda S, Shigematsu K, Kanetake H. Combined adrenal adenoma and myelolipoma in a patient with Cushing's syndrome: case report and review of the literature. *Int J Urol* 2004; 11(6): 416-418.
  49. Allison K, Mann G, Norwood T, Rubin B. An unusual case of multiple giant myelolipomas: clinical and pathogenetic implications. *Endocr Pathol* 2003; 14 (1): 93-100.
  50. Manassero F, Pomara G, Rappa F, Cuttano MG,



- Crisci A, Selli C. Adrenal myelolipoma associated with adenoma. *Int J Urol* 2004; 11(5): 326-8.
51. Merchant S, Herman C, Amin M, Ro J, Troncoso P. Myelolipoma associated with adrenal ganglioneuroma. *Arch Pathol Lab Med* 2002; 126(6): 736-7.
  52. Sun X, Ayala A, Castro CY. Adrenocortical carcinoma with concomitant myelolipoma in a patient with hyperaldosteronism. *Arch Pathol Lab Med* 2005; 129(6): e144-7.
  53. Ukimura O, Inui E, Ochiai A, Kojima M, Watanabe H. Combined adrenal myelolipoma and pheochromocytoma. *J Urol* 1995; 154(4): 1470.
  54. Hagiwara H, Usui T, Kimura T, Tagami T, Naruse M, Minamiguchi S, et al. Lack of ACTH and androgen receptor expression in a giant adrenal myelolipoma associated with 21-hydroxylase deficiency. *Endocr Pathol* 2008; 19(2): 122-7.
  55. Merke D. Approach to the adult with congenital adrenal hyperplasia due to 21-hydroxylase deficiency. *J Clin Endocrinol Metab* 2008; 93(3): 653-660.
  56. Rajput R, Bhansali A, Khandelwal N, Radotra B. Evolution of adrenal myelolipoma in a patient with congenital adrenal hyperplasia. *Endocrinologist* 2007; 17(4): 200-01.
  57. Adesokan A, Adegboyega P, Cowan D, Kocurek J, Neal D. Testicular "tumor" of the adrenogenital syndrome: a case report of an unusual association with myelolipoma and seminoma in cryptorchidism. *Cancer* 1997; 80(11): 2120-7.
  58. Schindler H. Myelolipoma of the adrenal gland in adrenogenital syndrome. *Wien Med Wochenschr* 1975; 725(48): 695-7.
  59. Boudreaux D, Waisman J, Skinner D, Low R. Giant adrenal myelolipoma and testicular interstitial cell tumor in a man with congenital 21-hydroxylase deficiency. *Am J Surg Pathol* 1979; 3(2): 109-23.
  60. Barr A, Giltman L. Congenital adrenal hyperplasia diagnosed in an 82-year-old: case report. *Va Med* 1982; 109(12): 844-5.
  61. Condom E, Villabona C, Gomez J, Carrera M. Adrenal myelolipoma in a woman with congenital 17-hydroxylase deficiency. *Arch Pathol Lab Med* 1985; 109(12): 1116-7.
  62. Sasano H, Masuda T, Ojima M, Fukuchi S, Sasano N. Congenital 17 alpha-hydroxylase deficiency: a clinicopathologic study. *Hum Pathol* 1987; 18(10): 1002-7.
  63. Oliva A, Duarte B, Hammadeh R, Ghosh L, Baker R. Myelolipoma and endocrine dysfunction. *Surgery* 1988; 103(6): 711-5.
  64. Miyazaki Y, Yoshida M, Doi J. A case of adrenal myelolipoma associated with adrenogenital syndrome. *Hinyokika Kyo* 1990; 36(1): 35-9.
  65. Iwamoto T, Yajima M, Tanaka H, Minagawa N, Osada T. A case report: reversible male infertility due to congenital adrenal hyperplasia. *Nippon Hinyokika Gakkai Zasshi* 1993; 84(11): 2031-4.
  66. Ravichandran R, Lafferty F, McGinniss M, Taylor H. Congenital adrenal hyperplasia presenting as massive adrenal incidentalomas in the sixth decade of life: report of two patients with 21-hydroxylase deficiency. *J Clin Endocrinol Metab* 1996; 81(5): 1776-9.
  67. Umpierrez M, Fackler S, Umpierrez G, Rubin J. Adrenal myelolipoma associated with endocrine dysfunction: review of the literature. *Am J Med Sci* 1997; 314(5): 338-41.
  68. Parenteau C, Mongeau C, Benard B, Maheux P. Pigmented adrenal hyperplasia with myelolipomatous changes and bilateral testicular enlargement in an untreated man with 21-hydroxylase deficiency. *Endocr Pract* 2000; 6(3): 260-3.
  69. Nagai T, Imamura M, Honma M, Murakami M, Mori M. 17alpha-hydroxylase deficiency accompanied by adrenal myelolipoma. *Intern Med* 2001; 40(9): 920-3.
  70. Allison KH, Mann GN, Norwood TH, Rubin BP. An unusual case of multiple giant myelolipomas: clinical and pathogenetic implications. *Endocr Pathol* 2003; 14(1): 93-100.
  71. Mathew J, Menon PS, Shah NS. An elderly lady in shock. *J Postgrad Med*. 2005; 51(1): 51-3.
  72. Patocs A, Liko I, Varga I, Gergics P, Boros A, Futo L, et al. Novel mutation of the CYP17 gene in two unrelated patients with combined 17alpha-hydroxylase/17,20-lyase deficiency: demonstration of absent enzyme activity by expressing the mutant CYP17 gene and by three-dimensional modeling. *J Steroid Biochem Mol Biol* 2005; 97(3): 257-65.
  73. Kalidindi RS, Hattingh L. Bilateral giant adrenal myelolipomas in a patient with known congenital adrenal hyperplasia-imaging appearances and change in the CT morphology following steroid treatment: a case report. *Abdom Imaging* 2006; DOI: 10.1007/s00261-006-9096-x.
  74. Treska V, Wirthova M, Hadravská S, Mukensnabl P, Kuntscher V, Kreuzberg B, et al. Giant bilateral adrenal myelolipoma associated with congenital adrenal hyperplasia. *Zentralbl Chir* 2006; 131(1): 80-3.
  75. Nigawara T, Kageyama K, Sakihara S, Takayasu S, Kawahara M, Imai A, et al. A male case of nonclassical 21-hydroxylase deficiency first manifested in his sixties with adrenocortical incidentaloma. *Endocr J* 2008; 55(2): 291-7.