



Caso clínico

Abcesso hepático piogénico pós-cirúrgico por *Streptococcus intermedius* num indivíduo diabético tipo 2

João Xavier Jorge*, Edgar Augusto Panão, Luís Almeida e Sousa, Rui Mesquita, Abel Vale, Mário Júlio Campos, Sofia Mendes e Margarida Ferreira

Serviço de Gastrenterologia, Centro Hospitalar de Coimbra, Hospital dos Covões, Coimbra, Portugal

INFORMAÇÃO SOBRE O ARTIGO

Historial do artigo:

Recebido a 8 de novembro de 2011

Aceite a 15 de dezembro de 2011

On-line a 26 de julho de 2013

Palavras-chave:

Abcesso hepático

Pós-cirurgia

Diabético

Keywords:

Hepatic abscess

Post chirurgic

Diabetic

R E S U M O

A frequência do abcesso hepático piogénico é maior nos indivíduos diabéticos do que na população em geral. Estão, com frequência, associados a quadros de colangite recorrente, de litíase das vias biliares ou de diverticulite do cólon. A sua associação a cirurgia gástrica é muito rara. Apresenta-se um caso de abcesso hepático num indivíduo diabético operado a um tumor do estroma gástrico.

Doente diabético tipo 2, de 54 anos, masculino, *caucasiano*, foi internado por epigastralgia intensa, febre, distensão abdominal e diarreia. Tinha sido operado ao estômago (tumorectomia) por tumor do estroma gástrico há 3 meses. A ecografia abdominal revelou dilatação das vias biliares intra e extra-hepáticas e formações hipocogénicas não esclarecidas. A endoscopia digestiva alta confirmou *estômago operado*, sem outras alterações. Feita tomografia axial computadorizada e ressonância magnética colangio-pancreática, *observaram-se* 2 volumosas formações hepáticas com nível líquido, uma de 7,2 × 6,2 cm perihilar e outra de 4 × 4 cm no lobo esquerdo. Foram feitas punção e drenagem dos abscessos, com a saída imediata de 100 cc de líquido purulento, cuja análise bacteriológica foi negativa. A hemocultura revelou a presença de *Streptococcus intermedius* (*S. intermedius*). Foi medicado *ad initio* com tazobactam. A continuação do quadro febril impôs a mudança para imepenem e metronidazol e finalmente o ajuste, de acordo com o antibiograma, para cefotaxima associada a clindamicina, tendo melhorado clinicamente. Teve alta hospitalar e foi marcada consulta de seguimento. Na tomografia axial abdominal de controlo, feita cerca de um mês após o internamento, observou-se ainda imagem de loca, com 5 × 5 cm sem qualquer conteúdo líquido. Após 6 meses da ecografia realizada não evidenciou qualquer lesão hepática. Em conclusão, tratou-se de um caso de abcesso hepático piogénico pós-cirúrgico por *S. intermedius* num paciente diabético tipo 2.

© 2011 Sociedade Portuguesa de Endocrinologia, Diabetes e Metabolismo. Publicado por Elsevier España, S.L. Todos os direitos reservados.

Post surgical piogenic liver abscess by streptococcus intermedius in a type 2 diabetic individual

A B S T R A C T

The frequency of pyogenic liver abscess is higher in diabetics than in the general population. They are often associated with recurrent cholangitis, presence of biliary stones or diverticulitis of the colon. Its association with gastric surgery is very rare. We report a case of liver abscess in a diabetic individual operated by a gastric stromal tumor.

A 54 years type 2 diabetic Caucasoid male went to the hospital with complaints of severe epigastralgia, fever, abdominal distension and diarrhea. He had been operated by tumorectomia of a gastric stromal tumor 3 month before. The abdominal echography revealed intra and extra hepatic biliary dilatation, and hypoechoic formations in the liver. The digestive upper endoscopies confirmed the tumorectomy and no lesions were seen in the gastro-duodenal mucosa. A computed axial tomography and colangio pancreatic magnetic resonance were performed and allowed to observe two hepatic abscesses with liquid into them, one with 7.2×6.2 cm, peri-hilar and other of 4.0×4.0 cm in the left hepatic lobe. It was punccionned and 100 ml of purulent fluid became from there. The bacteriologic analysis of the pus was negative.

* Autor para correspondência.

Correio eletrónico: cambombo@hotmail.com (J. Xavier Jorge).

The hemoculture revealed the presence of *Streptococcus Intermedius*. The patient was treated initially with Tazobactan. The fever continued and other antibiotics were introduced, Imipenem and Metronidazol. Finally, according to the antibiotic sensibility test, the treatment was adjusted to Cefotaxime and Clindamicine. The patient improved. In the control computed axial tomography, performed a month later, there was a locy with 5.0×5.0 cm, without liquid inside. The echography made six month after did not revealed any hepatic lesion. In conclusion, it was a case of hepatic piogenic post chirurgic abscess, caused by *Streptococcus Intermedius*, in a type 2 diabetic individual.

© 2011 Sociedade Portuguesa de Endocrinologia, Diabetes e Metabolismo. Published by Elsevier España, S.L. All rights reserved.

Introdução e objectivo

Os abscessos hepáticos são lesões muito raras, constituindo cerca de 0,03% das causas de internamento em algumas séries. Os abscessos hepáticos piogénicos conformam menos de um sexto dos abscessos hepáticos¹. A sua frequência é significativamente elevada nos doentes diabéticos, conformando 48,3% em algumas séries^{2,3}. Um quadro clínico de dor abdominal, principalmente nos quadrantes superiores, febre, vômito, perda de peso, anorexia geralmente com icterícia e análises com leucocitose neutrófila, elevação da PCR, fosfatase alcalina e hipoalbuminémia é o mais comum^{4,5}. A morbilidade e a mortalidade nos doentes com abscesso hepático piogénico são relativamente elevadas⁶ e relacionam-se com o número de locas do abscesso e a hipoalbuminémia associada. Geralmente, grande parte são considerados criptogénicos por se desconhecer a causa³. Naqueles doentes, o microrganismo comumente mais envolvido é a *Klebsiella pneumoniae* (*K. pneumoniae*), seguido da *Escherichia coli*^{7,8}. Porém, o *Streptococcus* é um dos organismos microbiológicos as vezes envolvidos⁵. Os fatores mais frequentemente envolvidos na sua gênese são a colangite recorrente⁹, litíase biliar e a diverticulite do cólon^{10,11}. Na atualidade, o tratamento do abscesso hepático piogénico é essencialmente a drenagem percutânea, trans-hepática associada a antibioterapia empírica ou específica¹⁰, apresentando uma eficácia de 81,7-97,2%^{12,13}. Todavia, em função de cada caso, a terapêutica cirúrgica é uma opção segura, à qual também se recorre nos casos em que a drenagem percutânea não seja eficaz⁵. Muito raros são os abscessos hepáticos pós-cirúrgicos descritos na literatura. A cirurgia gástrica como causa particular de abscesso hepático piogénico é ainda menos comum. É objetivo deste trabalho apresentar um caso clínico de abscesso hepático piogénico causado por *S. intermedius* num doente diabético tipo 2 operado a um tumor do estroma gástrico.

Caso clínico

Indivíduo de 54 anos de idade, masculino, *caucasiano*, foi internado por epigastralgia intensa, anorexia, febre, distensão abdominal e diarreia. *O doente era diabético tipo 2 obeso, com bom controlo glicémico*, operado ao estômago (tumorectomia) por um tumor do estroma gástrico 3 meses *antes*. Referia que o quadro *se tinha* iniciado há 2 dias. A palpação abdominal era muito dolorosa, sobretudo nos quadrantes superiores, sem sinais de irritação peritoneal. As análises revelaram Hb 14,3, leucócitos 17.200/ul neutrófilos 87%, glicémia 7,5 mmol/l, creatinina 123 mmol/l, bilirrubina total 16,4 mmol/l, transaminase glutâmica oxalacética (GOT) 109 U/L, transaminase glutâmica pirúvica (GTP) 121 U/L, gama glutamil transpeptidase (GGT) 205 U/L e fosfatase alcalina (FA) 321 U/L e desidrogenase láctica (LDH) 452 U/L. A ecografia abdominal revelou dilatação das vias biliares intra e extra-hepáticas e imagens hipocogénicas não esclarecidas (fig. 1). A endoscopia digestiva alta confirmou a *cirurgia gástrica*, sem lesões. A tomografia axial computadorizada (fig. 2) e a ressonância magnética colangio pancreática (fig. 3) mostraram duas volumosas formações abcedadas com nível líquido, uma de 7,2 × 6,2 cm, perihilar e outra de 4 × 4 cm no lobo esquerdo do fígado. Foi feita

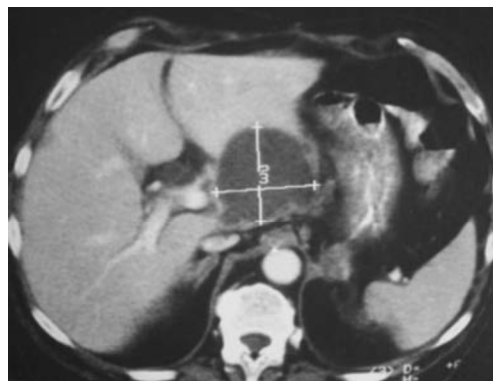

Figura 1. Imagem de tomografia axial computadorizada abdominal. Observa-se um volumoso abscesso hepático perihilar com cerca de 7 cm de diâmetro.

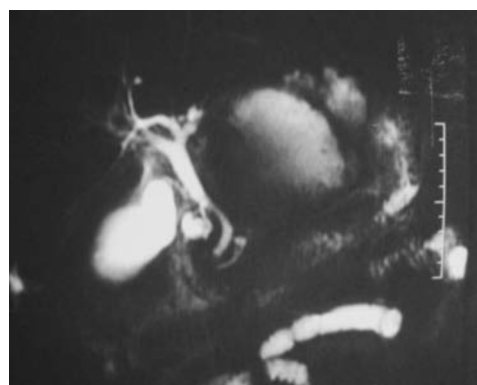

Figura 2. Imagem de ressonância magnética hepato-biliar. Destacam-se na porção esquerda da área hepática 2 coleções líquidas, que são os abscessos hepáticos localizados no lobo esquerdo do fígado.

punção ecoguiada dos abscessos, que permitiu a sua drenagem, com saída imediata de 100 ml de líquido purulento (fig. 4). A análise bacteriológica do líquido foi negativa. A realização de várias hemoculturas revelou a presença de *S. intermedius*. O doente estava medicado, inicialmente, com tazobactan. Devido a continuação do estado febril, a terapêutica antibiótica foi substituída por imepenem + metronidazol. Após o resultado da cultura e de acordo com o antibiograma, a antibioterapia foi ajustada para clindamicina e cefotaxina. O doente melhorou clinicamente, as análises *normalizaram* e teve alta hospitalar. Cerca de um mês depois foi feita tomografia axial computadorizada abdominal de controlo, que revelou imagem de loca com 5,5 cm sem qualquer conteúdo (fig. 5). Após 6 meses a ecografia abdominal revelou um fígado sem *as locas atrás referidas*.

Comentário

O caso reportado, de associação diabetes, indivíduo na casa dos 50, do género masculino, como fatores frequentemente

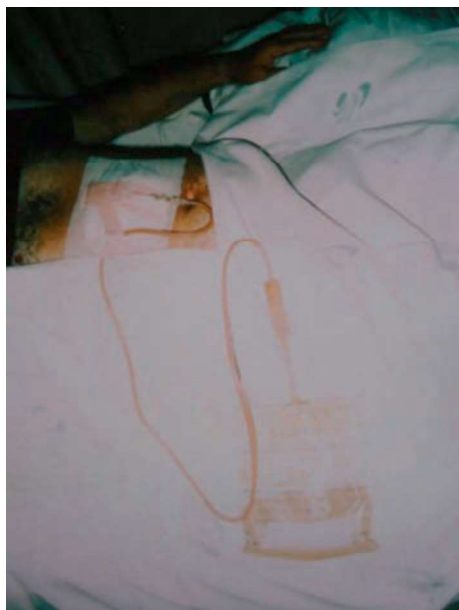

Figura 3. Fotografia mostrando a drenagem percutânea do abscesso hepático. Observa-se a presença de líquido purulento no tubo de drenagem e no saco coletor. A cultura do material purulento foi negativa.

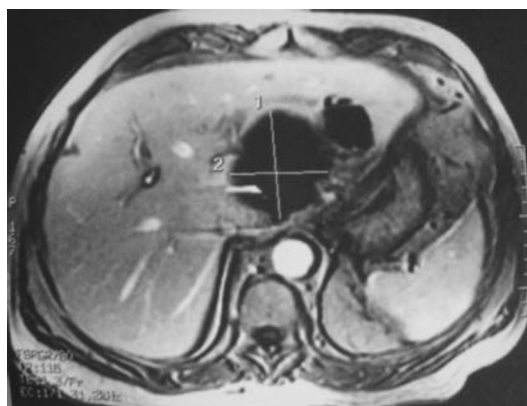


Figura 4. Imagem de ressonância magnética abdominal em corte transversal. Salienta-se a presença de 2 grandes cavidades de abscesso hepático, sem líquido, ambas localizadas no lobo esquerdo do fígado. A maior está mais próxima do hilo hepático.

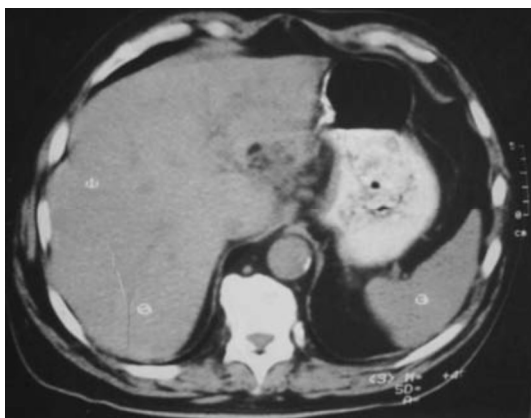

Figura 5. Imagem de tomografia axial computadorizada abdominal feita cerca de um mês após a alta do paciente com abscesso hepático piogénico. Observa-se uma pequena cavidade hepática perihilar. Trata-se de um remanescente do abscesso em fase de resolução.

relacionado com a maior frequência do abscesso hepático piogénico, apresentando alterações ligeiras da bilirrubina e das amino transferases assemelha-se a descrições da literatura¹⁴. Porém, é rara a associação de abscesso hepático com a cirurgia gástrica por tumor do estroma. Está descrito na literatura um caso de associação de tumor do estroma gastrointestinal com o surgimento de um abscesso piogénico¹⁵. *Todavia, estão reportados* casos de abscessos hepáticos pós-cirurgia a hemorroidas e a diverticulose cólica. Os dados da literatura sugerem que o abscesso hepático piogénico pós-cirúrgico é mais comum quando a intervenção é no aparelho digestivo. Neste caso, a localização dos 2 abscessos no lobo esquerdo do fígado, em maior relação com o estômago, corrobora com o diagnóstico clínico proposto. O microrganismo mais envolvido no abscesso hepático piogénico em diabéticos, de acordo com a literatura, é a *K. pneumoniae*, sendo menos frequentes os casos em que o agente envolvido é um *Streptococcus*. O quadro apresentado pelo doente contribuiu para se fazer um diagnóstico precoce e intervir em tempo útil. Apesar de alguma controvérsia em relação à atitude a seguir nos casos de múltiplos abscessos (punção e/ou drenagem cirúrgica)^{10,13}, consideramos que a punção com drenagem percutânea trans-hepática, guiada por ecografia, associada a terapêutica antibiótica, é a medida de eleição^{4,12}. Este facto provou ser eficaz, tendo o paciente evoluído de forma favorável após o ajuste do antibiótico de acordo com a sensibilidade bacteriana revelada pelo estudo microbiológico, sem qualquer complicação posterior. Em conclusão, *apresenta-se* um caso de abscesso hepático piogénico pós-cirurgia gástrica causado por *S. intermedius* num doente diabético tipo 2, resolvido com êxito com drenagem percutânea associada a antibioterapia eletiva.

Conflito de interesses

Os autores declaram não haver conflito de interesses.

Bibliografia

- Dieng M, Diop B, Cissé M, Konaté I, Ka O, Dia A, et al. Drainage of liver abscess by "mini-hepatotomy". *Med Trop*. 2009;69:475–6.
- Lee NK, Kim S, Lee JW, Jeong YJ, Lee SH, Heo J, et al. Differentiation of pyogenic liver abscesses caused by *Klebsiella pneumoniae* vs non-*Klebsiella pneumoniae*. *Br J Radiol*. 2011;84:518–25.
- Foo NP, Chen KT, Lin HJ, Guo HR. Characteristics of pyogenic liver abscess patients with and without diabetes mellitus. *Am J Gastroenterol*. 2010;105:328–35.
- Bosanko NC, Chauhan A, Brookes M, Moss M, Wilson PG. Presentations of pyogenic liver abscess in one UK centre over a 15-year period. *J R Coll Physicians Edinb*. 2011;41:13–7.
- Pang TC, Fung T, Samra J, Hugh TJ, Smith RC. Pyogenic liver abscess: An audit of 10 years' experience. *World J Gastroenterol*. 2011;17:1622–30.
- Malik AA, Bari SU, Rouf KA, Wani KA. Pyogenic liver abscess: Changing patterns in approach. *World J Gastrointest Surg*. 2010;2:395–401.
- Alsaif HS, Venkatesh SK, Chan DS, Archuleta S. CT appearance of pyogenic liver abscesses caused by *Klebsiella pneumoniae*. *Radiology*. 2011;260:129–38.
- Chong VH, Zainal-Abidin Z, Hassan H, Chong CF. Rare complications of pyogenic liver abscess. *Singapore Med J*. 2010;51:169–72.
- Law ST, Li KK. Is pyogenic liver abscess associated with recurrent pyogenic cholangitis a distinct clinical entity? A retrospective analysis over a 10-year period in a regional hospital. *Eur J Gastroenterol Hepatol*. 2011;29.
- Heneghan HM, Healy NA, Martin ST, Ryan RS, Nolan N, Traynor O, et al. Modern management of pyogenic hepatic abscess: A case series and review of the literature. *BMC Res Notes*. 2011;4:80.
- Murarka S, Pranav F, Dandavate V. Pyogenic liver abscess secondary to disseminated streptococcus anginosus from sigmoid diverticulitis. *J Glob Infect Dis*. 2011;3:79–81.
- Nychytaĭlo Mlu, Moshkivs'kyĭ Hlu, Kostyliev MV, Lebedieva Elu. Ultrasonographic diapaetics of the hepatic abscess. Possibilities and achievements. (Abstract) *Klin Khir*. 2010;10:12–5.
- Liao WI, Tsai SH, Yu CY, Huang GS, Lin YY, Hsu CW, et al. Pyogenic liver abscess treated by percutaneous catheter drainage: MDCT measurement for treatment outcome. (Abstract) *Eur J Radiol*. 2012;81:609–15.
- Cosme A, Ojeda E, Zamarreño I, Bujanda L, Garmendia G, Echeverría MJ, et al. Pyogenic versus amoebic liver abscesses. A comparative clinical study in a series of 58 patients. *Rev Esp Enferm Dig*. 2010;102:90–9.
- Kurtz LE, Greenberg RE. Pyogenic liver abscess associated with a gastrointestinal stromal tumor of the stomach. *Am J Gastroenterol*. 2010;105:232–3.