



Imagens em Endocrinologia

Um Caso de Ocronose/ Alcaptonúria


 Ana Simas ^{a,*}, Nuno Amorim ^a, Ricardo Veloso ^a, Fátima Pinto ^a
^a Serviço de Medicina Interna, Hospital da Horta, Ilha do Faial, Açores, Portugal

INFORMAÇÃO SOBRE O ARTIGO

Historial do artigo:

Received/ Recebido: 2023-02-16

Accepted/Aceite: 2023-09-08

Ahead of Print: 2024-01-05

© Autor (es) (ou seu (s) empregador (es)) e Revista SPEDM 2023. Reutilização permitida de acordo com CC BY-NC. Nenhuma reutilização comercial.

© Author(s) (or their employer(s)) and SPEDM Journal 2023. Re-use permitted under CC BY-NC. No commercial re-use.

Palavras-chave:

Alcaptonúria / diagnóstico.

 A Case of Ochronosis/
 Alkaptonuria

Keywords:

Alkaptonuria / diagnosis.

Apresenta-se aqui o caso de uma mulher, 72 anos de idade, com pluripatologia, a destacar coxartrose bilateral e gonartrose esquerda, que recorreu ao serviço de urgência por prostração, náuseas e vômitos alimentares.

Ao exame objetivo destacava-se a prostração, cianose labial, coloração dérmica escura com manchas no dorso das mãos (**Fig. 1**) e orelhas, sopro sistólico grau IV/VI, fervores pulmonares, edema dos membros inferiores e urina escura.

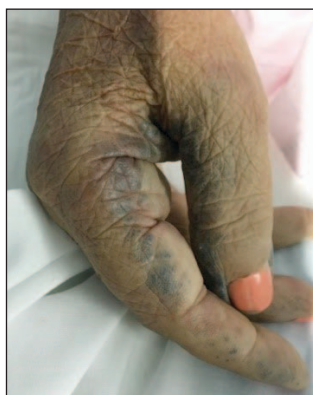

Figura 1. Área de escurecimento dérmico na mão

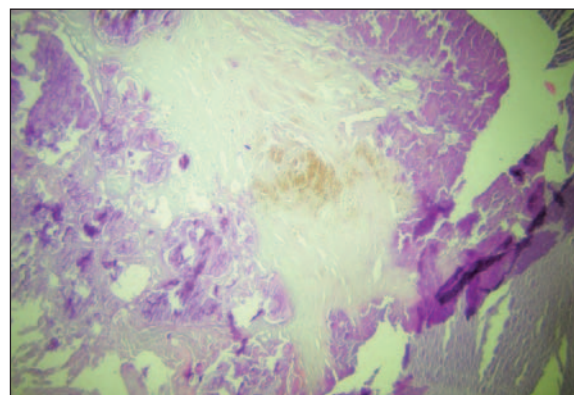


Figura 2. Imagem histológica de tecido da válvula aórtica com extensas áreas de calcificação distrófica e focos de pigmento castanho (coloração hematoxilina-eosina, ampliação 100X).

O ecocardiograma revelou disfunção sistólica e estenose aórtica severa, sem diagnóstico prévio.

A doente faleceu, dois dias após admissão, na sequência de insuficiência cardíaca descompensada.

Duas irmãs da doente referiram também apresentarem zonas de escurecimento dérmico nas orelhas, negando exposição a substâncias passíveis de causar estas alterações. Por suspeita de patologia familiar, realizou-se autópsia. O exame histológico revelou depósitos de pigmento ocre nas áreas escurecidas e em áreas sem alterações macroscópicas, compatíveis com alcaptonúria (**Figs. 2 e 3**). Após discussão do diagnóstico com os familiares, estes recusaram realizar exames complementares.

A alcaptonúria é uma doença autossómica recessiva rara, com prevalência de 1 em cada 250 000 a 1 000 000 habitantes, na maioria das populações.^{1,2}

* Autor Correspondente / Corresponding Author.

E-Mail: anaclsimas@gmail.com (Ana Catarina Lourenço de Simas Ferreira)

Hospital da Horta, Estrada Príncipe Alberto Do Mónaco,
9900-038 Angústias, Horta, Portugal

<https://doi.org/10.26497/ie230016>

1646-3439/© 2023 Sociedade Portuguesa de Endocrinologia, Diabetes e Metabolismo. Publicado por Sociedade Portuguesa de Endocrinologia, Diabetes e Metabolismo. Este é um artigo Open Access sob uma licença CC BY-NC (<https://creativecommons.org/licenses/by-nc/4.0/>).

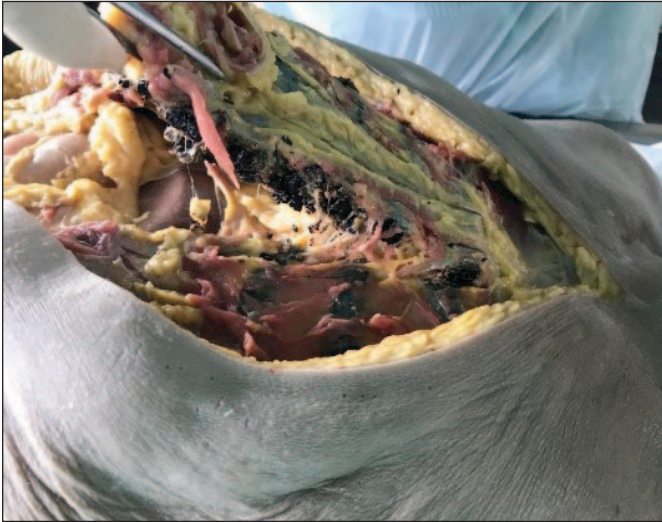

Figura 3. Costelas com tonalidade cinza escura sobretudo na superfície de corte.

Esta patologia relaciona-se com a alteração do metabolismo da fenilalanina e tirosina, causada pela mutação do gene HGD, o que conduz ao acúmulo do ácido homogentísico (HGA) nos tecidos e sua eliminação urinária, podendo este composto promover a oxidação, alterações metabólicas locais e lesão mecânica com degeneração dos tecidos afetados.^{1,2}

O pigmento deposita-se nos tecidos conectivos dos olhos, orelhas, pele, tendões, válvulas cardíacas, cartilagens e ossos pela sua alta afinidade com as fibrilas de colagénio.^{1,3}

As manifestações clínicas surgem maioritariamente na quinta década de vida, sendo geralmente assintomática na infância.⁴ As três principais características desta entidade são: acidúria homogénica (escurecimento da urina em contacto com o ar ou com exposição a agente alcalino); ocronose (pigmentação preto-azulada do tecido conjuntivo); artrite.²

A maioria é incorretamente diagnosticada pela raridade, sendo as manifestações muitas vezes ignoradas até alterações significativas ocorrerem como no caso descrito, no qual um diagnóstico precoce permitiria avaliar a possibilidade de intervenções, como substituição da válvula aórtica acometida pela alcaptonúria.²

A expectativa de vida é semelhante à restante população, mas a qualidade desta é muito afetada.^{1,2}

A administração do ácido ascórbico não demonstrou eficácia e a restrição dietética de tirosina e fenilalanina, embora reduza a excreção de HGA, tem efeito limitado, não existindo terapêuticas curativas aprovadas e sendo o tratamento sintomático.⁵ No entanto, alguns estudos têm demonstrado eficácia da nitisinona na diminuição dos níveis de HGA, melhoria clínica das alterações articulares e reduções significativas na pigmentação ocrônica nos olhos e orelhas.^{6,7}

Contributorship Statement / Declaração de Contribuição:

AS e FP: Recolha de dados

AS, NA e RV: Pesquisa de literatura e escrita do texto

FP: Revisão crítica do conteúdo

Todos os autores aprovaram a versão final a ser publicada.

AS and FP: Data collection

AS, NA and RV: Literature search and writing the text

FP: Critical revision of the content

All authors approved the final version to be published.

Responsabilidades Éticas

Conflitos de Interesse: Os autores declaram a inexistência de conflitos de interesse na realização do presente trabalho.

Fontes de Financiamento: Não existiram fontes externas de financiamento para a realização deste artigo.

Confidencialidade dos Dados: Os autores declaram ter seguido os protocolos da sua instituição acerca da publicação dos dados de doentes.

Consentimento: Consentimento do doente para publicação obtido.

Proveniência e Revisão por Pares: Não comissionado; revisão externa por pares.

Ethical Disclosures

Conflicts of Interest: The authors have no conflicts of interest to declare.

Financing Support: This work has not received any contribution, grant or scholarship.

Confidentiality of Data: The authors declare that they have followed the protocols of their work center on the publication of data from patients.

Patient Consent: Consent for publication was obtained.

Provenance and Peer Review: Not commissioned; externally peer reviewed.

References / Referências

1. Cotias RB, Daltro GC, Rodrigues LEA. Alcaptonúria (ocronose). J Bras Patol e Med Lab [Internet]. 2006;42:437–40.
2. Kozanhan B. Anesthetic management of two patients with alcaptonuric ochronosis for total knee arthroplasty. Braz J Anesthesiol. 2018;68:307–10. doi: 10.1016/j.bjan.2017.04.018
3. Vinicius M, Garcia M, Moraes CC, Kulka RD, Guimarães JDS, Cotias RB. Ocronose e lesão do tendão calcâneo – Relato de caso. Rev ABTPé. 2015;9:46-9.
4. de Cima S, Rodriguez-Esteban Á, Mencia P, Junceda S, Albaiceta GM. Un caso raro de valvulopatía causada por alcaptonuria. Cir Cardio. 2018;25: 38-40. Doi: 10.1016/j.circv.2017.07.001
5. Wolff JA, Barshop B, Nyhan WL, Leslie J, Seegmiller JE, Gruber H, et al. Effects of ascorbic acid in alcaptonuria: Alterations in benzoquinone acetic acid and an ontogenic effect in infancy. *Pediatr Res*. 1989;26:140–4.
6. Ranganath LR, Psarelli EE, Arnoux J-B, Braconi D, Briggs M, Bröijersén A, et al. Efficacy and safety of once-daily nitisinone for patients with alcaptonuria (SONIA 2): an international, multicentre, open-label, randomised controlled trial. *Lancet Diabetes Endocrinol*. 2020;8: 762-72. doi: 10.1016/S2213-8587(20)30228-X.
7. Ranganath LR, Milan AM, Hughes AT, Khedr M, Davison AS, Wilson PJ, et al. Reversal of ochronotic pigmentation in alcaptonuria following nitisinone therapy: Analysis of data from the United Kingdom National Alcaptonuria Centre. *JIMD Rep*. 2020;55:75–87. doi: 10.1002/jmd2.12137.